

豬肝中截形小吸盤吸蟲 (*Microtrema truncatum* Kobayashi, 1915) 的 形態及其所致的病變

顧以銘 刘家騮

(貴陽醫學院)

截形小吸盤吸蟲 (*Microtrema truncatum* Kobayashi, 1915) 係小泉氏1911年在台灣豬肝中初次發現。1915年經小林氏定名，歸入後睾科 (Opisthorchiidae)。1938年徐錫藩、杜順德與周欽賢在成都貓肝中發現此蟲。是為我國大陸上的初次報告。魯超復於1941年報告成都一百隻貓的檢查中，發現被截形小吸盤吸蟲寄生的貓8隻，每肝內蟲數由1—500條不等，平均為97條。主要寄生在膽管中，少數至膽囊、腸、胃中；所寄生的膽管極度擴張，且即使在蟲數很少時，也可致廣泛的肝硬化。1940年Price氏更將截形小吸盤吸蟲歸入末睾亞科 (Metorchinae)，按其形態特徵，確定其分類學上的位置。

1953年11月馮炎同志自原西康德昌縣寄來豬肝中吸蟲標本，經染色製片，鑑定屬截形小吸盤吸蟲。因其在國內的發現尚少，且屬第一次以中文報告，故本文將簡略描述其形態特徵，且與台灣、成都之標本作一比較，並述及所寄生的肝臟病變，以供參考。

截形小吸盤吸蟲 (圖1) 長約4.5—14毫米，平均長度為10毫米，體最寬處約2.5—6.5毫米，平均為5毫米。體扁，但較一般吸蟲為厚，最厚處達1.5—2毫米。形約如舌狀，前端尖窄，後端向背側如被截削然，腹面略向內凹。体表密被針形小刺。口吸盤位於體之前端偏腹側；腹吸盤位於體中部之稍後，較口吸盤略小。

口吸盤後為咽及很短的食道，腸分兩支，沿體緣後

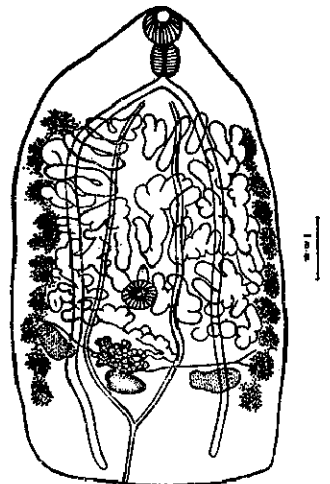


圖1. 截形小吸盤吸蟲成蟲

行，以盲管終。

排洩孔位於蟲體後端。排洩囊成“Y”形，囊長約佔蟲體後 $\frac{1}{5}$ ，在受精囊之後方分兩支，沿中線兩旁於子宮腹側前行，達腸分叉處之外側。

睪丸位於蟲體後部，對稱地排列在腸支腹面內側，部分可至腸支外側。其橫徑一般大於縱徑，外形不規則，微有分葉。輸尿管自睪丸內側向前中行，至腹吸盤前匯成貯精囊。貯精囊成紡錘狀，其腹側有前列腺，通至射精管。

卵巢位於體中線上，與睪丸在同一水平或略前。由數葉組成，整個外形呈三角形。梅氏腺在其前，其後側有卵圓形的受精囊。卵黃腺在腸支的外側，前起自腸支之最前端，後達受精囊水平處。每側卵黃腺可清楚的分為9—12小叢。卵黃管在腺體後部向中行，至卵巢後背側緣處匯合。腸分支之後及睪丸、卵巢之前皆被管狀彎曲的子宮所佔滿。在腹吸盤之前，陰道彎向腹側，與射精管共開口於体外。

蟲卵小，約為 $0.02—0.03 \times 0.012—0.016$ 毫米。有清晰的小蓋，他端具有小鈎(圖2)，在子宮內即有發育完好的毛蚴。

本次原西康德昌縣豬肝中所獲的標本，與小林氏初次描述的形態悉同；與取自成都貓肝中的標本相較，也無異處，唯量度一般較小，而卵巢則相對較大，其卵黃腺的分叢，也較不明顯。

寄來的一小塊肝臟標本，係取自一母豬。長約4.5厘米，寬約4厘米，厚1.5厘米，已經酒精固定，不能辨其新鮮時的顏色。肉眼可見由截形小吸盤吸蟲寄生而膨大成囊狀的胆管突出於肝表面，每一胆管之囊狀突出，直徑約為 $10 \times 5—6$ 毫米，在 4.5×4 厘米大小之肝表面上，若是之囊狀突起有19個(圖3)。切割每一個膨大如囊之胆管，在多數可見該種吸蟲成對寄生在內；亦有單獨存在者。

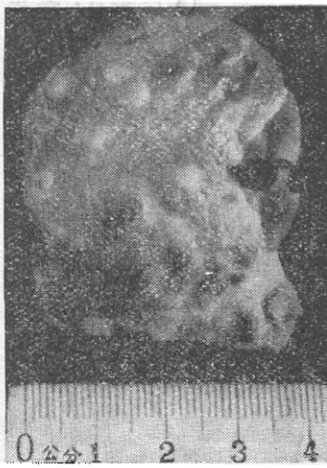


圖3. 有截形小吸盤吸蟲寄生的豬肝塊，表面可見小葉間胆管之囊狀擴張

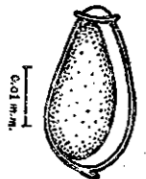


圖2.
截形小吸盤吸蟲卵

顯微鏡檢查肝組織切片，見吸蟲寄生在較大的小葉間胆管內，小胆管及毛細胆管未見有何異常變化。有吸蟲寄生之胆管呈囊狀擴張。蟲體與胆管壁間無纖維組織反應或粘連。胆管壁增厚，其上皮組織與纖維組織均呈增生現象。上皮組織增生，在胆管壁中形成多數不規則腺體，但未見有“腺瘤”形成。胆管周圍組織增生，並有玻璃樣變。纖維組織增生並不僅限於吸蟲

所寄生之胆管壁及其附近，在滙管區及肝小葉周圍也普遍存在，惟均不甚顯著。偶可見有增生之纖維組織伸入肝小葉中。肝小葉尚保持正常排列結構，肝細胞除近中央靜脈區，少數呈輕度脂肪性變外，一般不見顯著病變。在肝組織間質中，廣泛地有細胞浸潤，尤以較大之胆管壁及其周圍為最明顯。浸潤之細胞成分，主要為淋巴細胞，在有吸蟲寄生之胆管壁中，更有大量嗜酸性多形核白血球。在肝細胞間及小胆管內皆未見胆汁鬱積。中央靜脈與小動脈無特殊病變發現。

綜上顯微鏡檢查結果，截形小吸盤吸蟲在豬肝中引起之組織改變，主要係由於吸蟲寄生在較大的小葉間胆管內而形成之囊狀擴張，及由於慢性刺激而致之纖維組織增生及細胞反應，與中華枝吸蟲在人肝中引起之病變相似，但上皮組織與纖維組織增生均較不明顯，且肝細胞損傷及胆汁阻塞現象也不顯著。從病變程度來看，可知本吸蟲對肝組織刺激與損害並不十分嚴重。

據馮炎同志稱，取標本時曾詢及豬主，回說：“這是螞蟻，擠乾淨了喫。”由農民之熟知，想當地此蟲之感染或不在少。其確實的感染率，對豬的危害及該蟲的生活史與感染方式，值此發展畜牧事業之際，當有提出探討的必要。

摘 要

本文報告在原西康德昌縣豬肝中發現截形小吸盤吸蟲一例。因其在國內的發現尚少，且屬首次以中文報告，故簡略描述其形態與鑑別特徵，並述及肝組織之病變。病變主要為小葉間胆管之囊狀擴張，胆管上皮組織增生，以及胆管壁與其周圍纖維組織增生及慢性炎細胞反應。

本文報告之標本係馮炎同志自原西康寄來，在寫作中得到金大雄教授和唐電醫師的指導與鼓勵，並承中央衛生研究院華東分院毛守白教授、邵葆若醫師借予參考文獻，特此誌謝。

參 考 文 獻

- [1] 小林晴治郎：日本產內部寄生蟲類の研究(三)，動物學雜誌，第二十七卷，第三百十七號拔刷，pp. 109—116, 1915.
- [2] Hoeppli, R. Histological changes in the liver of sixty-six Chinese infected with *Clonorchis sinensis*, *Chinese Med. J.* 47 (11): 1125-1141, 1933.
- [3] Hsü, H. F., Du, S. D. & Chow, C. Y. On two species of trematodes from the liver of the cat in China, *Bull. Fan. Mem. Inst. Biol. Zool. Ser.*, 8 (1): 1-8, 1938.
- [4] Kobayashi, H. On some digenetic trematodes in Japan, *Parasit.* 12 (4): 380-410, 1921.
- [5] Lu, Chao, A survey of the parasites of dogs, cats and rats made at Chengtu, Szechwan,

China, Part II, Parasites of cats, *Chinese Med. J.*, 60: 244-263, 1941.

[6] Price, Emmett W. A Review of the trematode superfamily Opisthorchioidea, *Proc. Helminth. Soc. Washington*, 7 (1): 1-13, 1940.

ОЧЕРК ВИДА “*MICROTREMA TRUNCATUM*”, ОБНАРУЖЕННЫХ В СВИНОЙ ПЕЧЕНИ И ПАТОЛОГИЧЕСКОГО ИЗМЕНЕНИЯ, ВЫЗВАННОГО ТЕМИ ТРЕМАТОДАМИ

Гу, И. М. и Лю, Ц. Л.

Гуйлунский Медицинский институт

Данная статья доносит, что в уезде Дечане провинции старого Сикана обнаружили “*Microtrema truncatum*” из свиной печени. Обнаружение этих трематод было ещё редкое в нашей стране и на китайском языке впервые сообщается, поэтому в этой статье мы коротко рассказываем о их форме и диагностическом характере, патологическом изменении паразитической печени.

При микроскопическом исследовании можно обнаружить расширение полостей междольчатых желчных канальцев и разрастание их эпителия, разрастание соединительной ткани вокруг междольчатых желчных канальцев, также и обнаружить воспалительную инфильтрацию, состоящую из эозинофильных лейкоцитов, лимфоцитов и плазматических клеток. Всё это изложенное напоминает изменение в печени человека, вызванной паразитами (Двуустка китайская), но в меньшей степени.