



# 一株牙鲆源黏质沙雷氏菌 YP1 的分离鉴定及致病性分析

赵雅贤<sup>1</sup>, 王桂兴<sup>1</sup>, 郝耀彤<sup>2</sup>, 官春光<sup>2</sup>, 王玉芬<sup>1</sup>, 李洪彬<sup>1</sup>, 徐子雄<sup>1</sup>, 刘佳奇<sup>1,2</sup>, 何忠伟<sup>1</sup>, 刘玉峰<sup>1</sup>, 张祎桐<sup>1</sup>, 张晓彦<sup>1</sup>, 程波<sup>3</sup>, 侯吉伦<sup>1\*</sup>

- 1 中国水产科学研究院北戴河中心实验站, 河北省渤海鱼类种质资源保护与利用重点实验室, 河北 秦皇岛 066100
- 2 河北农业大学海洋学院, 河北 秦皇岛 066003
- 3 中国水产科学研究院, 质量与标准研究中心, 北京 100141

赵雅贤, 王桂兴, 郝耀彤, 官春光, 王玉芬, 李洪彬, 徐子雄, 刘佳奇, 何忠伟, 刘玉峰, 张祎桐, 张晓彦, 程波, 侯吉伦. 一株牙鲆源黏质沙雷氏菌 YP1 的分离鉴定及致病性分析. 微生物学报, 2022, 62(12): 4854–4867.

Zhao Yaxian, Wang Guixing, Hao Yaotong, Gong Chunguang, Wang Yufen, Li Hongbin, Xu Zixiong, Liu Jiaqi, He Zhongwei, Liu Yufeng, Zhang Yitong, Zhang Xiaoyan, Cheng Bo, Hou Jilun. Identification and pathogenicity characterization of a *Serratia marcescens* strain YP1 isolated from *Paralichthys olivaceus*. *Acta Microbiologica Sinica*, 2022, 62(12): 4854–4867.

**摘要:** 黏质沙雷氏菌(*Serratia marcescens*)是引起人类、动物及植物感染的重要条件致病菌, 但其作为鱼类致病菌却鲜有报道。【目的】本研究以从患病牙鲆(*Paralichthys olivaceus*)病灶处分离的一株黏质沙雷氏菌 YP1 为研究对象, 分析黏质沙雷氏菌对鱼类的致病性及对疾控的影响。【方法】利用形态学、分子生物学及生理生化实验综合鉴定菌株 YP1; 利用菌株 YP1 进行人工感染实验、组织病理实验及药敏试验, 研究其感染症状、组织病理学、毒力和药物敏感性。【结果】分离自患病牙鲆体表溃疡病灶处的菌株 YP1 鉴定为黏质沙雷氏菌。感染实验结果显示, 牙鲆和斑马鱼的半数致死量( $LD_{50}$ )分别为  $3.44 \times 10^7$  CFU/g 和  $6.28 \times 10^5$  CFU/g, 除牙鲆外菌株 YP1 对其他鱼类也具有高致病性; 菌株 YP1 主要导致牙鲆腹水, 同时伴有呼吸急促、摄食减弱、脱肛、白便、鳃

**基金项目:** 中国水产科学研究院基本科研业务费资助项目(2022TD38, 2021YJ04); 财政部和农业农村部国家现代农业产业技术体系资助(CARS-47); 河北省现代种业科技创新专项(21326307D); 国家海洋水产种质资源库; 世界自然基金会: 海水养殖抗菌药物科学使用技术与推广应用(P0P0000645)

Supported by the Central Public-Interest Scientific Institution Basal Research Fund, Chinese Academy of Fishery Sciences (2022TD38, 2021YJ04), by the China Agriculture Research System of Ministry of Finance and Ministry of Agriculture and Rural Areas (CARS-47), by the Science and Technology Program of Hebei Province (21326307D), by the National Marine Genetic Resource Center and by the World Wide Fund: Research and Promotion of Scientific Application Technology of Antibacterial Drugs in Marine Aquaculture (P0R0000645)

\*Corresponding author. E-mail: houjl@cafs.ac.cn

Received: 28 March 2022; Revised: 20 May 2022; Published online: 14 June 2022

缺血及多脏器膨大出血等症状, 并随着感染时间的延长对脏器损伤呈加重趋势。病理组织切片结果显示, 菌株 YP1 对牙鲆鳃、肠、肝、脾、肾、心均造成损伤。药敏试验结果表明, YP1 对左氧氟沙星、诺氟沙星等 14 种药物敏感; 但对氨苄西林、头孢拉定等 19 种药物具有耐药性。【结论】本研究结果证实了黏质沙雷氏菌是能导致牙鲆腹水病的一种病原菌, 同时对其他鱼类也具高致病性, 为该菌感染鱼类导致疾病的检测、鉴别和防治提供科学依据。

**关键词:** 牙鲆; 黏质沙雷氏菌; 鉴定; 组织病理; 药敏试验

## Identification and pathogenicity characterization of a *Serratia marcescens* strain YP1 isolated from *Paralichthys olivaceus*

ZHAO Yaxian<sup>1</sup>, WANG Guixing<sup>1</sup>, HAO Yaotong<sup>2</sup>, GONG Chunguang<sup>2</sup>, WANG Yufen<sup>1</sup>, LI Hongbin<sup>1</sup>, XU Zixiong<sup>1</sup>, LIU Jiaqi<sup>1,2</sup>, HE Zhongwei<sup>1</sup>, LIU Yufeng<sup>1</sup>, ZHANG Yitong<sup>1</sup>, ZHANG Xiaoyan<sup>1</sup>, CHENG Bo<sup>3</sup>, HOU Jilun<sup>1\*</sup>

1 Hebei Key Laboratory of the Bohai Sea Fish Germplasm Resources Conservation and Utilization, Beidaihe Central Experimental Station, Chinese Academy of Fishery Sciences, Qinhuangdao 066100, Hebei, China

2 Ocean College, Hebei Agricultural University, Qinhuangdao 066003, Hebei, China

3 Quality and Standards Research Center, Chinese Academy of Fishery Sciences, Beijing 100141, China

**Abstract:** As a major opportunistic pathogen, *Serratia marcescens* causes infections in human, animals, and plants, while it is rarely reported as a pathogenic bacterium of fish. **[Objective]** To study the pathogenicity of *S. marcescens* YP1 isolated from a diseased Japanese flounder (*Paralichthys olivaceus*) and the adverse effects of the pathogen on the fish disease control. **[Methods]** The morphological characteristics, molecular evidence, and physiochemical properties were combined to identify the strain YP1. Furthermore, the artificial infection experiment, histopathological examination, and drug sensitivity test of the strain YP1 were performed to study its infection symptoms, histopathology, virulence, and drug sensitivity. **[Results]** The strain YP1 isolated from the surface ulcer of a diseased Japanese flounder was identified to be *S. marcescens*. It had high pathogenicity to both Japanese flounder and zebrafish (*Danio rerio*), with  $LD_{50}$  being  $3.44 \times 10^7$  CFU/g and  $6.28 \times 10^5$  CFU/g, respectively. YP1 mainly led to ascites fluid in Japanese flounder, which was accompanied by rapid breathing, reduced food intake, anal prolapse, white stool, gill ischemia, and multiple organ tumefaction and hemorrhage. With the extension of infection time, the organ damage became aggravated. The pathological sections showed that YP1 caused the damage of the gills, gut, liver, spleen, kidney, and heart in Japanese flounder. The results of drug sensitivity test showed that YP1 was sensitive to 14 antibiotics such as levofloxacin and norfloxacin and resistant to 19 antibiotics including ampicillin and cefradine. **[Conclusion]** This study confirmed that *S. marcescens* was a pathogenic bacterium causing ascites disease of Japanese flounder, and it was also highly pathogenic to other fish. Meanwhile, this study provides a scientific basis for the detection, identification, and prevention of the fish disease caused by *S. marcescens*.

**Keywords:** *Paralichthys olivaceus*; *Serratia marcescens*; identification; histopathology; drug sensitivity test

近年来,海水鱼类规模化养殖迅猛发展,但养殖过程疾病频发,尤其是细菌性疾病,造成重大的经济损失。细菌性腹水病传染性强、死亡率高,是海水鱼类中的一种常见疾病,可以由单一或多种病原菌共同感染而导致<sup>[1-4]</sup>。目前研究相关致病菌主要有溶藻弧菌(*Vibrio alginolyticus*)<sup>[1]</sup>、迟缓爱德华氏菌(*Edwardsiella tarda*)<sup>[1]</sup>、哈维氏弧菌(*Vibrio harveyi*)<sup>[2]</sup>、嗜水气单胞菌(*Aeromonas hydrophila*)<sup>[3]</sup>、副溶血性弧菌(*Vibrio parahaemolyticus*)<sup>[4]</sup>等。

黏质沙雷氏菌(*Serratia marcescens*)属于肠杆菌科(*Enterobacteriaceae*)、沙雷氏菌属(*Serratia*Bizio),广泛分布于食品、呼吸道、泌尿道、胃肠道等,长期以来被认为是一种无害的、非致病的环境菌,但近年来的临床研究发现,当机体体表受损或免疫功能下降时,会侵染机体,导致伤口感染、肺炎、脑膜炎、心内膜炎、眼部感染及败血症等疾病<sup>[5-6]</sup>。黏质沙雷氏菌具有侵袭性并对许多常用抗菌药具有耐药性,现已成为医院感染的重要条件致病菌,近年来临床分离率及耐药性都有增加的趋势<sup>[7]</sup>。该菌除了在临床上导致人类致病外,在各种动物中也作为病原菌被报道,如山羊(*Capra hircus*)<sup>[8]</sup>、柞蚕(*Antheraea pernyi*)<sup>[9]</sup>、牦牛(*Bos mutus*)<sup>[10]</sup>、白蚁(*Odontotermes formosanus*)<sup>[11]</sup>、中华鳖(*Trionyn sinensis*)<sup>[12]</sup>、水貂(*Neovison vison*)<sup>[13]</sup>等。在鱼类中,该致病菌仅在淡水鱼地图鱼(*Astronotus ocellatus*)<sup>[14]</sup>、草金鱼(*Goldfish*)<sup>[15]</sup>的病灶中被分离得到,在海水鱼中未见作为潜在致病菌的相关报道。

牙鲆(*Paralichthys olivaceus*)是我国重要的海水增产养殖鱼类,近年来,以细菌病为代表的疾病严重制约了牙鲆养殖业的绿色健康发展。2020年4月,河北省乐亭县某养殖场的牙鲆暴发疾病,出现大量死亡。患病鱼症状主要表现为腹水、脱肛和体表溃疡。在探究引起此次牙鲆感

染发病的病原时,本研究从患病牙鲆体表溃疡病灶处分离得到一株优势菌株 YP1,通过形态学、分子生物学及生理生化检测综合鉴定发现该菌株为黏质沙雷氏菌,为了进一步研究该菌对鱼类的致病性以及耐药性,利用菌株 YP1 进行人工感染实验、组织病理实验以及药敏试验,以期以黏质沙雷氏菌作为一种潜在鱼类致病菌提供基础研究数据,并对相关疾病防控提供理论依据。

## 1 材料与方法

### 1.1 实验材料

患病牙鲆[体重(555.27±83.32) g]来自河北省乐亭县某养殖场。用于人工回感实验的健康牙鲆[体重(25.20±5.0) g]来自于中国水产科学研究院北戴河中心实验站,经人工诱导雌核发育家系获得,具有高纯合度和遗传相似度<sup>[16]</sup>。用于人工感染实验的健康斑马鱼来自中国水产科学研究院北戴河中心实验站培育的 AB 型斑马鱼(*Danio rerio*)[体重(0.83±0.19) g]家系。

### 1.2 菌株 YP1

无菌采集患病牙鲆体表溃疡病变处组织,进行组织匀浆。用无菌棉签蘸取组织匀浆,划线接种于营养琼脂固体培养基(杭州微生物试剂有限公司),30 °C 培养 24 h 后,用一次性无菌接种环挑取培养基上优势菌落的一个单菌落,转接至另一个新的营养琼脂培养基再次划线 30 °C 培养 24 h。连续进行单菌落纯化培养 3 次后,获得的纯培养物即是本研究的菌株 YP1,现保存于中国水产科学研究院北戴河中心实验站和中国典型培养物保藏中心(保藏编号为 CCTCC M20211340)。

### 1.3 细菌 YP1 的鉴定

#### 1.3.1 形态学观察

将甘油冻存的 YP1 菌株在室温下解冻。在无菌环境下,使用一次性无菌环蘸取菌液后在营

养琼脂培养基上进行平板划线, 30 °C 培养 24 h, 观察独立菌落形态; 选取 YP1 单菌落转接到 LB 液体培养基(杭州微生物试剂有限公司)中, 用恒温振荡器(上海一恒科学仪器有限公司, THZ-98AB) 30 °C、200 r/min 培养 18 h 后, 革兰氏染色并在显微镜下观察细菌形态和染色反应。

### 1.3.2 分子生物学鉴定

取 1.5 mL 新鲜 YP1 菌液, 利用细菌基因组 DNA 提取试剂盒(天根生化科技有限公司, DP302-2)提取总 DNA, 具体操作按照试剂盒说明书进行。DNA 的浓度和纯度用超微量分光光度计(Pultton, P100+)测定和 1%琼脂糖凝胶电泳验证。提取的细菌总 DNA 冷冻于-20 °C 备用。将 50  $\mu$ L 总 DNA 提取液冷链寄送生工生物工程(上海)股份有限公司进行 PCR 扩增和 16S rRNA 基因测序(正向引物为 27F: 5'-AGAGTTT GATCCTGGCTCAG-3'; 反向引物为 1492R: 5'-TACGGCTACCTTGTTACGACTT-3')。将测得的基因序列通过 NCBI 数据库进行 BLAST 比对。用 Clustal W 软件将 NCBI 数据库中获得的相似度较高的序列和其他种属的序列进行多序列比对, 利用 MEGA-X 软件采用邻接法(neighbor-joining method, NJ)构建系统发育树, 并通过 bootstrap 进行置信度检测, bootstrap 重采样 1 000 次。

### 1.3.3 生理生化鉴定

将 YP1 菌株划线于营养琼脂平板上, 30 °C 培养 18 h 后, 使用无菌接种环挑取单菌落接种于生化鉴定管中, 置于 30 °C 恒温培养箱(LEAD-Tech, LT-BIX300M)中培养, 观察反应变化, 具体操作参照生化鉴定管(杭州微生物试剂有限公司)说明书进行。参照《常见细菌系统鉴定手册》<sup>[17]</sup>对其进行鉴定。

## 1.4 细菌 YP1 感染实验

### 1.4.1 回归感染牙鲆实验

随机取牙鲆 210 尾, 分成 7 组, 每组 30 尾, 养殖在 300 L 的圆形玻璃钢水槽中, 水温

(21 $\pm$ 1) °C, 每日换水量 50%, 正常饲养 3 d 后开始实验。注射菌液的制备方法参照王磊等<sup>[18]</sup>所述, 挑取 YP1 单菌落接种于 LB 肉汤液体培养基中, 30 °C 培养 16 h, 8 000 r/min 离心 15 min, 倒掉上清液, 用磷酸盐缓冲液进行吹洗, 重复 2 次, 用微量紫外分光光度计测定菌液  $OD_{600}$ 。通过血细胞计数器和比浊法的结合定量计算细菌计数。配成  $1 \times 10^{10}$  CFU/mL 菌悬液后 10 倍梯度稀释至  $1 \times 10^5$  CFU/mL, 共 6 个浓度。实验组腹腔注射 0.2 mL 不同浓度的菌悬液, 对照组注射同等体积的无菌磷酸盐缓冲液(phosphate-buffered saline, PBS)。连续观察并记录实验鱼的发病特征和死亡情况, 解剖观察死亡鱼的器官变化, 采集濒死鱼病变组织和腹水进行病原菌分离和鉴定。死亡停止, 结束感染实验。

### 1.4.2 感染斑马鱼实验

为了证实 YP1 对其他鱼类的致病性, 开展了斑马鱼人工感染实验, 取健康斑马鱼 80 尾, 每 10 尾养殖在 1 000 mL 玻璃杯中, 共 8 组, 每天饲喂 2 次、每日换水量 100%, 暂养 3 d 后开始实验。实验组腹腔注射浓度为连续稀释 10 倍( $1 \times 10^9$ – $1 \times 10^3$  CFU/mL)的 YP1 菌悬液 15  $\mu$ L, 对照组注射相同剂量的磷酸盐缓冲液。观察并记录斑马鱼的死亡情况和发病症状, 死亡停止, 结束感染实验。

### 1.4.3 半数致死量计算

为了量化菌株 YP1 对鱼类的毒力, 统一利用 7 d 内人工感染牙鲆、斑马鱼的死亡数据, 采用 Bliss 法<sup>[19]</sup>计算菌株 YP1 感染牙鲆、斑马鱼的半数致死量。

## 1.5 组织病理学

取健康和染病牙鲆的鳃、肠道、肝脏、脾脏、肾脏和心脏等组织, 于 Bouin 氏液(配方: 1.22%苦味酸饱和液 75 mL、福尔马林 25 mL、冰醋酸 5 mL)中固定 24 h, 转入 70%酒精中保存。组织块经脱水、透明、石蜡包埋、切片、苏

木精-伊红染色法(hematoxylin-eosin staining, HE)染色、封片后,在显微镜下观察并拍照记录。

## 1.6 药物敏感试验

据卫生部临床检验中心(NCCL)实验操作标准,采用纸片扩散 K-B 法检测菌株 YP1 对药物的敏感性,取 100  $\mu$ L 菌悬液(浓度约为  $10^8$  CFU/mL)涂布于 MHA 培养基上,5 min 后用无菌镊子将药敏片(杭州微生物试剂有限公司)贴于培养基上。于 30  $^{\circ}$ C 条件下培养 18 h 后,观察并测量抑菌圈直径,并确定病原菌株对抗生素的耐药性。

## 2 结果和分析

### 2.1 细菌 YP1 的鉴定

#### 2.1.1 细菌形态学

菌株 YP1 在营养琼脂平板上形成圆形菌落,白色,略透明,表面光滑,隆起,边缘整齐(图 1A)。该菌株经革兰氏染色后呈红色近球型短杆状(图 1B),为革兰氏阴性杆菌。

#### 2.1.2 分子生物学鉴定

测序结果表明,菌株 YP1 的 16S rRNA 基

因大小为 1 402 bp (GenBank 登录号: ON005000)。将测序获得的序列在 NCBI 上进行核苷酸同源性比对,结果显示,其与嗜线虫沙雷氏菌(*Serratia nematodiphila*)、黏质沙雷氏菌(*Serratia marcescens*)及黏质沙雷氏菌新菌(*Serratia surfactantfaciens*)相似率为 99%。选取部分 BLAST 结果相似菌株及牙鲈细菌病常见菌株,采用邻接法构建系统发育树,结果显示,菌株 YP1 与黏质沙雷氏菌聚在同一分支,亲缘关系最近(图 2)。

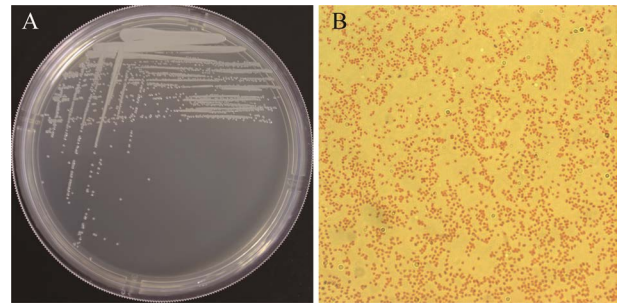


图 1 细菌 YP1 形态

Figure 1 Morphology of bacteria YP1. A: colony morphology; B: identification result of Gram staining ( $\times 1000$ ).

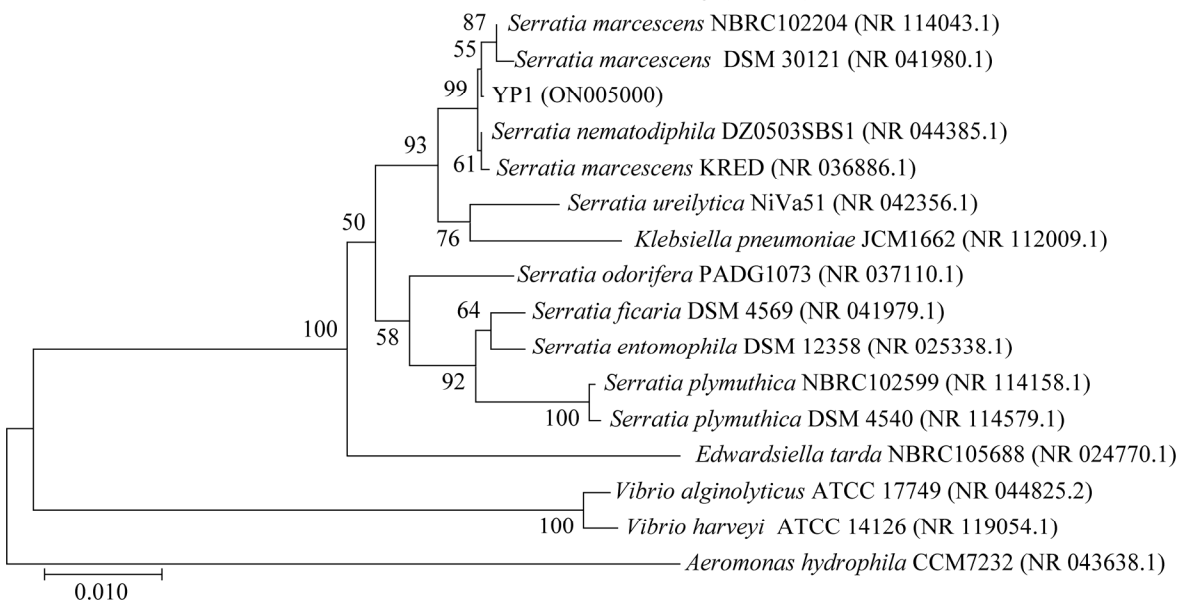


图 2 YP1 菌株 16S rRNA 基因序列与相关菌株的系统发育树

Figure 2 Phylogenetic tree of YP1 16S rRNA gene sequence and its relatives. Node values represent percent bootstrap confidence derived from 1 000 replicates. Bar 0.010 at the bottom is the sequence divergence. The GenBank accession numbers of the indicated sequences are shown in the parentheses.

### 2.1.3 生理生化鉴定

菌株 YP1 的生理生化特征如表 1 所示, 对照《常见细菌系统鉴定手册》, 结果与黏质沙雷氏菌相符。

结合细菌形态学、生理生化、分子生物学结果综合鉴定细菌 YP1 为黏质沙雷氏菌。

## 2.2 人工感染实验

### 2.2.1 回归感染牙鲈结果

实验组牙鲈在注射菌液后表现出活力下降、摄食减少或停食, 以注射菌液浓度为  $10^{10}$ 、 $10^9$ 、 $10^8$  CFU/mL 的实验组最为明显, 同时伴有明显白便, 第 2 天开始出现死亡, 第 3 天为死亡高峰期, 第 70 天停止死亡。对照组牙鲈正常。

表 1 菌株 YP1 的主要生理生化指标检测结果

Table 1 Main phenotypic traits of YP1 strain		Table 1 Main phenotypic traits of YP1 strain	
Identification item	Strain YP1	Identification item	Strain YP1
Sucrose	+	Lactose	-
Maltose	+	Peroxidase	+
Mannitol	+	Mushroom sugar	+
Arabinose	+	Hydrolysis of gelatin	+
IPA test	-	DNase	+
Methyl red test	-	Glucose gas production	-
Voges-Proskauer test	+	Glucose acid production	+
Urea	+	Phenylalanine ammonia-lyase	-
Salicin	+	Glucose	+
Lysine decarboxylase	+	Citric acid salt	+
Ornithine decarboxylase	+	Raffinose	-
Arginine dihydrolase	-	Malonate	-
Rhamnose	-	Sorbitol	+
Xylose fermentation	-	Moveability	+
H <sub>2</sub> S production	-	Melibiose	-
Oxidase	-	Dulcitol	-

+: positive; -: negative.

有趣的是, 本研究观察到在 7 d 急性感染期后, 牙鲈从发病到死亡过程出现相同的规律, 即出现呼吸加快、腹水、脱肛的症状(图 3A)后 2-3 d 死亡。通过 70 d 对死亡的鱼连续解剖还发现, 随着感染时间的后延, 牙鲈组织器官的病理变化出现了如下改变, 鳃丝由粉红色变为完全白色(图 3B); 腹水由开始的淡黄色(图 3C)变为血性(图 3D); 肝脏由开始的血红色花肝(图 3E)变为黄白色(图 3D); 脾和胆肿大, 大部分胆颜色变浅, 肾脏在感染 30 d 之后, 所有死亡的牙鲈均出现了明显肿大(图 3F), 感染后第 55 d 发现有明显心脏肿大出血症状, 心脏腔内变红(图 3G1), 解剖后可见深红色团块样物(图 3G2), 分离可见心脏变大颜色变浅并有大量凝血块包裹(图 3G3)。

同时, 从感染的患病牙鲈中分离的优势菌与菌株 YP1 的生理生化结果一致, 且 16S rRNA 基因序列比对结果与 YP1 的一致性为 100%。

该实验结果表明, YP1 为牙鲈腹水病的病原, 主要导致腹水、脱肛、白便; 鳃缺血; 肝、脾、肾、心多器官肿大出血, 累及全身器官且随感染时间的延长症状呈加重趋势。

### 2.2.2 人工感染斑马鱼实验结果

斑马鱼在注射感染后摄食减少, 以注射菌液浓度为  $10^9$ 、 $10^8$ 、 $10^7$  CFU/mL 的实验组最为明显, 第 2 天开始出现死亡, 第 3 天为死亡高峰期, 同时出现了腹水的症状(图 4B), 第 7 天停止死亡。对照组斑马鱼正常。

### 2.2.3 半数致死量计算结果

牙鲈腹腔注射细菌 YP1 感染后, 7 d 内死亡率见表 2, 计算人工回感牙鲈  $LD_{50}$  为  $3.44 \times 10^7$  CFU/g。斑马鱼腹腔注射细菌 YP1 感染后, 7 d 内死亡率见表 3, 计算人工感染斑马鱼  $LD_{50}$  为  $6.28 \times 10^5$  CFU/g。

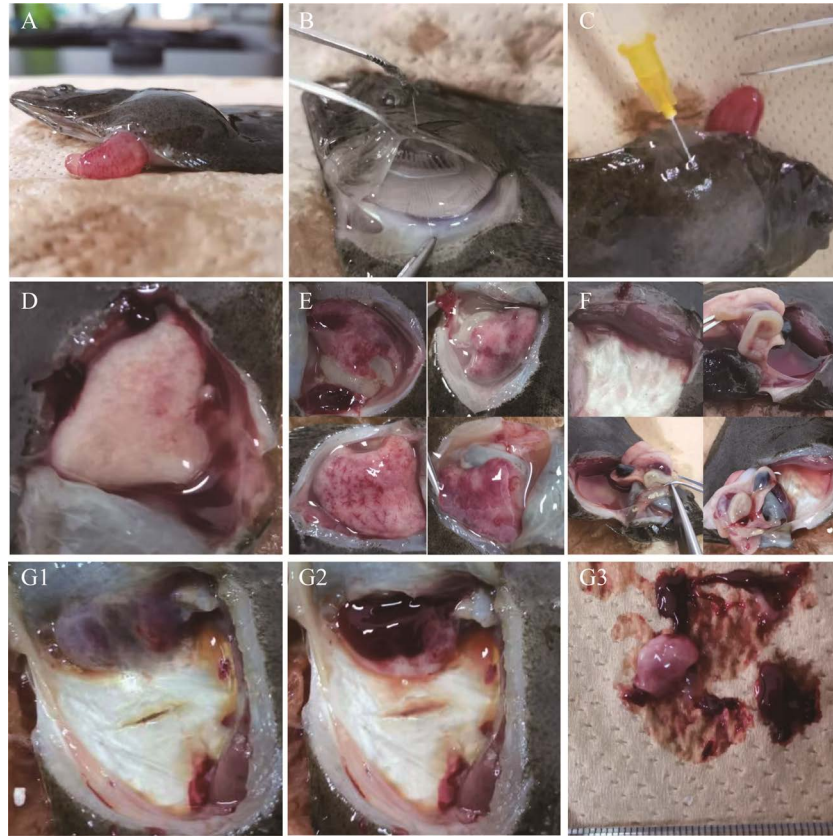


图 3 牙鲆感染 YP1 后主要症状

Figure 3 The major symptoms of *Paralichthys olivaceus* after YP1 infection. A: ascites fluid, anal prolapse; B: white gill; C: yellow ascites; D: red ascites, liver of blood loss; E: liver bleeding; F: renal swelling; G1–3: heart bleed.

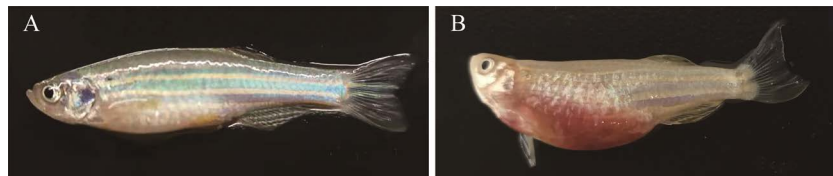


图 4 斑马鱼感染 YP1 后主要症状

Figure 4 The major symptoms of *Danio rerio* after YP1 infection. A: control group; B: diseased group.

表 2 菌株 YP1 感染牙鲆实验

Table 2 Infection of *P. olivaceus* challenged by YP1

Group	Concentration of bacterium/(CFU/mL)	Dosage/mL	Quantity	Cumulative death	Death rate/%
1	$1 \times 10^5$	0.2	30	0	0
2	$1 \times 10^6$	0.2	30	0	0
3	$1 \times 10^7$	0.2	30	0	0
4	$1 \times 10^8$	0.2	30	1	3
5	$1 \times 10^9$	0.2	30	5	17
6	$1 \times 10^{10}$	0.2	30	21	70
Control	PBS	0.2	30	0	0

表3 菌株 YP1 感染斑马鱼实验

Table 3 Infection of *D. rerio* challenged by YP1

Group	Concentration of bacterium/(CFU/mL)	Dosage/mL	Quantity	Cumulative death	Death rate/%
1	$1 \times 10^3$	0.015	10	0	0
2	$1 \times 10^4$	0.015	10	0	0
3	$1 \times 10^5$	0.015	10	0	0
4	$1 \times 10^6$	0.015	10	0	0
5	$1 \times 10^7$	0.015	10	2	20
6	$1 \times 10^8$	0.015	10	9	90
7	$1 \times 10^9$	0.015	10	9	90
Control	PBS	0.015	10	0	0

### 2.3 组织病理结果

通过显微镜(Leica, DM4000)观察组织病理切片发现,患病牙鲆的鳃、肠道、肝脏、脾脏、肾脏和心脏的组织与对照组相比均有不同程度的病理变化,表现为多器官病变的病理特征(图5)。牙鲆鳃组织病理切片结果显示,对照组鳃组织(图5A)正常,患病组鳃组织(图5B)中鳃小片明显肿胀,鳃小片中红细胞明显减少甚至完全消失;牙鲆肠道组织病理切片结果显示,对照组肠道组织(图5C)正常,患病组肠道组织(图5D)中黏膜层与黏膜下层严重分离,黏膜下层出现广泛坏死,小静脉扩张淤血明显;牙鲆肝脏组织病理切片结果显示,对照组肝脏组织(图5E)正常,患病组肝脏组织(图5F-5I)可见多个炎性坏死区域,静脉破裂,窦状隙扩张淤血,肝脏组织明显变性,肝细胞界限不清,肝脏内的胰腺外胰岛部出现明显坏死;牙鲆肾脏组织病理切片结果显示,对照组肾脏组织(图5J)正常,患病组肾脏组织(图5K)中肾间质出现局部坏死,含铁血黄素沉积增多,肾小管上皮细胞坏死,肾小体内肾小球萎缩;牙鲆脾脏组织病理切片结果显示,对照组脾脏组织(图5L)正常,患病组脾脏组织(图5M)中可见明显的含铁血黄素沉积,巨噬细胞、红细胞增多;牙鲆心脏组织病理切片结果显示,对照组心脏组织(图5N)

正常,患病组心脏组织(图5O)中可见大量炎性细胞浸润。

### 2.4 药敏试验结果

菌株 YP1 对检测的 33 种抗生素的敏感性结果见表 4。菌株 YP1 对左氧氟沙星、诺氟沙星、恩诺沙星、卡那霉素、奈替米星、新霉素、复方新诺明等 14 种抗生素敏感,对氨苄西林、头孢拉定、万古霉素、麦迪霉素、多西环素、利福平等 19 种抗生素耐药,为多重耐药。其中对本研究中选用的 3 种喹诺酮类抗生素均敏感,5 种氨基糖苷类抗生素中有 4 种敏感。

## 3 讨论与结论

黏质沙雷氏菌因其能产生红色的灵菌红素又被称为灵杆菌,但并非所有的分离株都含有这种红色素,而且大多数临床菌株不会产生色素沉着<sup>[20]</sup>。本研究中菌株 YP1 的形态观察结果显示并无红色素沉着,为无色菌落。细菌的 16S rRNA 基因片段保守性很高,其片段长度约 1 500 bp,但也存在相对变异区,即在不同科属种间存在一定的变异<sup>[21]</sup>,通过测定菌株 16S rRNA 基因序列能快速、准确、高效区分不同菌株,是微生物鉴定的良好工具<sup>[22]</sup>。本研究中菌株 YP1 的 16S rRNA 基因序列结果虽然与黏质沙雷氏菌和嗜线虫沙雷氏菌的同源性均达 99%,但绘制系统



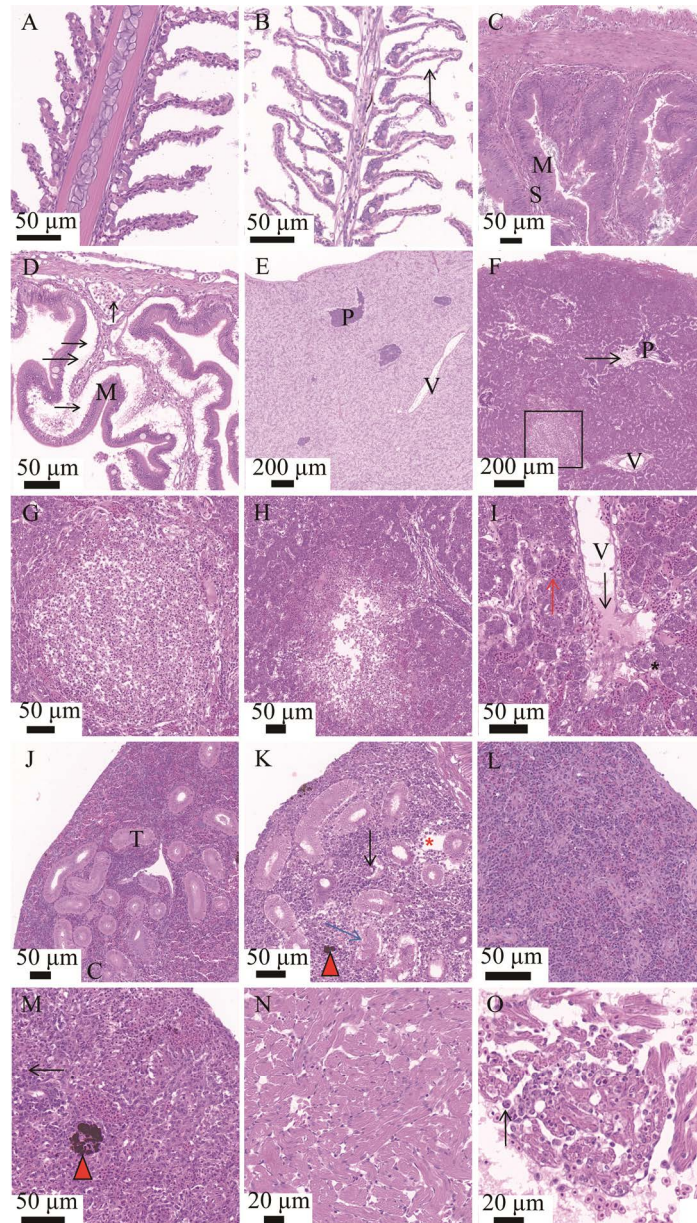


图 5 牙鲆感染 YP1 后主要组织病理

Figure 5 The major histopathology of *Paralichthys olivaceus* after YP1 infection. A: gill of control group fish; B: gill of diseased fish, swelling of the secondary lamellae (black arrow); C: intestinal of control group fish; D: intestinal of diseased fish, severe separation of mucosa and submucosa (black arrow); E: liver of control group fish; F: liver of diseased fish, significant necrosis of exocrine pancreas (black arrow); G: magnified micrograph of the area inside the black frame in 6, the area of inflammatory necrotic; H: liver of diseased fish, the area of inflammatory necrotic; I: liver of diseased fish, rupture of vena (black arrow), expansion and blood stasis of sinusoid (red arrow), significantly deformed of the liver tissue, unclear boundaries of hepatocytes (black asterisk); J: kidney of control group fish; K: kidney of diseased fish, local necrosis of renal tubuleinterstitial (red asterisk), hemosiderin pigmentation (red triangle), necrosis of renal tubular epithelia (blue arrow), atrophy of glomerular in renal corpuscle (black arrow); L: spleen of control group fish; M: spleen of diseased fish, increased of macrophage (black arrow), hemosiderin pigmentation (red triangle); N: heart of control group fish; O: heart of diseased fish, inflammatory cells infiltration (black arrow). M: mucosa; S: submucosa; P: pancreas; V: vena; T: kidney tubules; C: renal corpuscle.

表 4 YP1 药敏试验结果

Table 4 Antibiotic sensitivity test of strain YP1

Classification	Antibiotics	Concentration/ $\mu\text{g}$	Diameter of inhibited zone/mm
Penicillins	Ampicillin	10	0 (R)
	Azlocillin	75	20 (S)
	Carbenicillin	100	20 (I)
	Mezlocillin	75	17 (I)
	Oxacillin	1	0 (R)
	Penicillin	10	0 (R)
	Amoxicillin	10	0 (R)
$\beta$ -lactams/ $\beta$ -lactamaseinhibitors	Piperacillin/tazobactam	100/10	8 (R)
	Ticarcillin/clavulanic acid	75/10	23 (S)
Cephalosporins	Cefradine	30	0 (R)
	Cefazolin	30	0 (R)
	Cefotaxime	30	25 (S)
	Cafamandde	30	12 (R)
	Moxacephem	30	26 (S)
Carbapenemes	Imipenem	10	12 (R)
Glycopeptides	Vancomycin	30	0 (R)
Aminoglycosides	Gentamicin	120	21 (S)
	Kanamycin	30	20 (S)
	Netilmycin	30	20 (S)
	Streptomycin	10	0 (R)
	Neomycin	30	20 (S)
Macrolides antibiotics	Axithromycin	15	0 (R)
	Midecamycin	30	0 (R)
	Roxithromycin	15	0 (R)
	Acetylspramycin	30	0 (R)
Tetracyclines	Doxycycline	30	10 (R)
Quinolones	Levofloxacin	5	27 (S)
	Norfloxacin	10	35 (S)
	Enrofloxacin	10	22 (S)
Other kinds	Rifampin	5	0 (R)
	Polymyxinb	300	0 (R)
	Florfenicol	30	10 (R)
	Trimethoprim/sulfamethoxazole	23.75/1.25	20 (S)

S: highly susceptible; I: intermediately susceptible; R: resistant.

发育树显示菌株 YP1 与黏质沙雷氏菌聚为一支, 关系最近。本研究中菌株 YP1 的生理生化特征, 与《常见细菌系统鉴定手册》中黏质沙雷氏菌的描述一致, 同时与其他动植物源黏质沙雷氏菌的生理生化特征也相同<sup>[14,23-24]</sup>。因此,

本研究通过形态学、分子生物学、生理生化综合鉴定牙鲆源菌株 YP1 为黏质沙雷氏菌准确、可靠。

在人类临床医学领域, 黏质沙雷氏菌最早被认为是无害的细菌, 但随着致病性报道的

增多, 现在已被认为是医院重要的条件性致病菌<sup>[20,25]</sup>。在我国当前水产养殖领域, 黏质沙雷氏菌多作为无害细菌被研究报道, 例如从养殖废水中分离后作为处理高浊度水的细菌被研究<sup>[26]</sup>; 从鳊鱼肠道分离后作为产生灵红菌素的细菌被研究<sup>[23]</sup>; 从牙鲆体内分离后作为腐生菌被研究<sup>[27]</sup>。而作为鱼类致病菌的报道, 仅见于淡水鱼中的地图鱼<sup>[14]</sup>和草金鱼<sup>[15]</sup>, 在海水鱼中尚未见相关报道。本研究利用牙鲆源黏质沙雷氏菌 YP1, 进行回归感染实验首次证实了黏质沙雷氏菌是海水牙鲆腹水病的病原菌。此外, 人工感染淡水斑马鱼实验的结果表明, 本研究分离的黏质沙雷氏菌 YP1 可对牙鲆以外的其他鱼类具有高致病性。

细菌性腹水病是一种综合性疾病, 由于引起腹水病的病原菌种类多样, 除腹腔积液症状一致外, 合并的其他症状并不一致<sup>[2]</sup>。牙鲆腹水病中, 溶藻弧菌合并体表溃疡<sup>[1]</sup>; 嗜水气单胞菌合并肌肉出血点、吻及鳃丝充血<sup>[3]</sup>; 迟缓爱德华氏菌合并突眼、体表出血、肝和肾表面可见粟粒大小不等的干酪样坏死灶<sup>[4,28-29]</sup>; 哈维氏弧菌合并白便、肝脏变白或出血<sup>[2]</sup>。本研究中黏质沙雷氏菌 YP1 感染牙鲆出现腹腔积液、脱肛、摄食减弱或禁食、多脏器肿大等症状与报道中鱼类腹水病一致, 同时也具有不同症状, 表现为鳃变白和部分心脏出血。本研究中黏质沙雷氏菌 YP1 导致牙鲆的鳃、肠道、肝脏、脾脏、肾脏、心脏均出现严重症状及病理改变, 这与黏质沙雷氏菌对人类各个组织器官具有广泛的感染性, 包括呼吸道感染、尿路感染、伤口感染、败血症、心内膜炎等<sup>[6,30]</sup>一致。由此推断, 肠道、肝脏、脾脏、肾脏、心脏均是黏质沙雷氏菌感染牙鲆的主要侵染器官, 其中肾脏和心脏最晚出现侵染症状。此外, 鳃是鱼类主要呼吸器官, 血液流过鳃小片吸收氧气排出二

氧化碳完成气体交换, 根据患病牙鲆鳃小片水肿、血细胞减少的组织病理特点, 结合呼吸加快和鳃颜色变白的临床症状, 推断黏质沙雷氏菌会引起呼吸障碍; 肠道是鱼类汲取营养的主要器官, 通过黏膜层吸收营养物质, 经黏膜固有层毛细血管转运输送至各个器官, 根据患病牙鲆肠道黏膜层与黏膜下层严重分离、黏膜下层出现广泛坏死、小静脉扩张淤血明显的组织病理特点, 结合白便、肠道有积液肿胀变薄的临床症状, 推断黏质沙雷氏菌会导致吸收障碍; 根据多脏器有出血、淤血、溶血现象的组织病理特点, 结合多器官颜色逐渐变白、腹水颜色逐渐变红的临床症状, 推断黏质沙雷氏菌会造成血液流失影响血循环; 黏质沙雷氏菌对全身脏器的侵染与破坏, 使牙鲆出现机体循环障碍, 进而使鱼体失去正常的生理代谢, 从而导致死亡。

在人类临床医学中, 黏质沙雷氏菌致病的诱发因素有很多, 如创伤史、溃疡、免疫低下等<sup>[5]</sup>。本研究中的黏质沙雷氏菌 YP1 分离自患腹水病牙鲆的体表溃疡处, 但回归感染结果显示并不引起体表溃疡, 因此考虑机械性或感染性体表损伤可能是该病原菌入侵鱼类的有利条件。

黏质沙雷氏菌易于存活, 生物膜形成能力强, 对环境和抗生素有较强的抵抗力, 且其具有鞭毛调节的群集运动分化行为, 加大了其对自然界的侵袭能力, 更易对多种常用抗菌药产生耐药性<sup>[7]</sup>。有研究表明, 由于使用药物治疗、自我用药、治疗不遵医嘱等因素, 医院分离株较环境分离株耐药性更强, 医院分离株已出现对  $\beta$ -内酰胺类、氨基糖苷类、喹诺酮类等抗生素耐药的菌株, 这为选择合适的治疗方法带来困难<sup>[31]</sup>。本研究测定了牙鲆源黏质沙雷氏菌 YP1 对 33 种抗生素的敏感性, 结果显示该菌株

对 19 种抗生素耐药, 14 种抗生素敏感, 显示多重耐药性, 结合水产用药禁忌, 喹诺酮类和氨基糖苷类是药物治疗的首选。此结果与其他研究结果一致性很高, 但与张志祥等<sup>[7]</sup>在我国临床 56 株黏质沙雷氏菌中药敏结果不同的是, 本研究中亚胺培南、哌拉西林/他唑为耐药; 与陶立等<sup>[8]</sup>在山羊源黏质沙雷氏菌药敏结果不同的是, 本研究中链霉素和多西环素为耐药; 与杨移斌等<sup>[12]</sup>中华鳖源黏质沙雷氏菌药敏结果不同的是, 本研究中链霉素、多西环素、氟苯尼考为耐药; 与潘跃等<sup>[13]</sup>水貂源黏质沙雷氏菌药敏结果不同的是, 本研究中亚胺培南、多西环素耐药。不同来源黏质沙雷氏菌对不同药物的敏感性差异, 间接表明了环境对菌株的影响<sup>[32]</sup>。但牙鲆源黏质沙雷氏菌的耐药性较以上人类、哺乳动物、爬行动物、两栖动物的耐药性均有不同程度的增加, 较高的耐药性可能与长期使用抗生素或化学药品相关, 这为以后牙鲆养殖中的管理提供了参考。虽然本研究中并未发现牙鲆源黏质沙雷氏菌分离株对氨基糖苷类、喹诺酮类等可用抗生素耐药, 但黏质沙雷氏菌作为鱼类病原应该得到更多的重视, 为了避免黏质沙雷氏菌进一步产生耐药性, 对该病原应以提前预防为主, 减少鱼体损伤, 增强鱼体免疫力, 同时研发疫苗等更加精准的免疫防控产品。

## 参考文献

- [1] 薛淑霞, 冯守明, 孙金生. 海水工厂化养殖大菱鲆 (*Scophthalmus maximus*) 和褐牙鲆 (*Paralichthys olivaceus*) 腹水病原菌的分离与鉴定. 海洋与湖沼, 2006, 37(6): 548–554.  
Xue SX, Feng SM, Sun JS. Isolation and identification of pathogenic bacteria in swollen abdomen of cultured turbot (*Scophthalmus maximus*) and flounder (*Paralichthys olivaceus*). *Oceanologia et Limnologia Sinica*, 2006, 37(6): 548–554. (in Chinese)
- [2] 尚琨, 曲凌云, 王玉芬, 王斌, 赵涵, 高萍, 刘欣. 患腹水病牙鲆病原菌分离、鉴定及病原菌的特性. 水产学报, 2020, 44(2): 266–275.  
Shang K, Qu LY, Wang YF, Wang B, Zhao H, Gao P, Liu X. Isolation, identification and characteristics of pathogenic bacteria from *Paralichthys olivaceus* with ascites. *Journal of Fisheries of China*, 2020, 44(2): 266–275. (in Chinese)
- [3] 孙祎敏, 李楠, 宋杰, 李晓玥, 申红旗, 王风敏, 李全振, 曹杰英, 赵宝华. 褐牙鲆腹水症病原菌的分离鉴定及其灭活疫苗的研制. 水产科学, 2009, 28(11): 613–617.  
Sun YM, Li N, Song J, Li XY, Shen HQ, Wang FM, Li QZ, Cao JY, Zhao BH. Isolation and identification of bacterial pathogen *Aeromonas hydrophila* and development of the inactivated vaccine in Japanese flounder *Paralichthys olivaceus* diseased with ascites. *Fisheries Science*, 2009, 28(11): 613–617. (in Chinese)
- [4] 王雪惠, 耿绪云, 孙金生. 腹水病(virulent ascites disease)和溃烂病(ulcer disease)致病病原四联疫苗制备及免疫牙鲆效果评价. 现代渔业信息, 2008, 23(12): 16–20.  
Wang XH, Geng XY, Sun JS. Immune evaluation for effects of quadrivalent vaccine of virulent ascites and ulcer diseases on *Paralichthys olivaceus*. *Modern Fisheries Information*, 2008, 23(12): 16–20. (in Chinese)
- [5] Lakhani NA, Narsinghani U, Kumar R. Necrotizing fasciitis of the abdominal wall caused by *Serratia marcescens*. *Infectious Disease Reports*, 2015, 7(2): 5774.
- [6] Kim SB, Jeon YD, Kim JH, Kim JK, Ann HW, Choi H, Kim MH, Song JE, Ahn JY, Jeong SJ, Ku NS, Han SH, Choi JY, Song YG, Kim JM. Risk factors for mortality in patients with *Serratia marcescens* bacteremia. *Yonsei Medical Journal*, 2015, 56(2): 348–354.
- [7] 张志祥, 吴文汉. 56 株粘质沙雷菌的分布及其耐药性分析. 中国消毒学杂志, 2013, 30(12): 1134–1135, 1137.  
Zhang ZX, Wu WH. The distribution and drug resistance of 56 specimens of *Serratia marcescens*. *Chinese Journal of Disinfection*, 2013, 30(12): 1134–1135, 1137. (in Chinese)
- [8] 陶立, 蓝显利, 李军, 马春霞, 蓝金红, 黄明学, 兰美益, 闭炳芬, 陈泽祥, 杨威. 山羊呼吸系统疾病病原分析. 中国畜牧兽医, 2016, 43(4): 1072–1078.  
Tao L, Lan XL, Li J, Ma CX, Lan JH, Huang MX, Lan MY, Bi BF, Chen ZX, Yang W. Pathogen analysis of goat's respiratory diseases. *China Animal Husbandry & Veterinary Medicine*, 2016, 43(4): 1072–1078. (in Chinese)

- [9] 程瑞春, 崔建国, 王洪魁, 高国平, 孙守慧, 祁金玉, 王月. 柞蚕蛹期灵菌败血病 *Serratia marcescens* C3 菌株分离鉴定. *微生物学通报*, 2010, 37(6): 829–833. Cheng RC, Cui JG, Wang HK, Gao GP, Sun SH, Qi JY, Wang Y. Isolation and identification of *Serratia marcescens* C3: the pathogen causing an *Antheraea pernyi* pupal bacterial disease. *Microbiology China*, 2010, 37(6): 829–833. (in Chinese)
- [10] 金红岩, 封家旺, 王俊书, 徐进强, 顾庆云, 刘彦杰, 李鼎. 拉萨地区牦牛源黏质沙雷氏菌的分离鉴定及药敏检测. *黑龙江畜牧兽医*, 2019(8): 79–81, 170. Jin HY, Feng JW, Wang JS, Xu JQ, Gu QY, Liu YJ, Li D. Isolation, identification and drug susceptibility testing of *Serratia marcescens* from yaks in Lhasa area. *Heilongjiang Animal Science and Veterinary Medicine*, 2019(8): 79–81, 170. (in Chinese)
- [11] 傅仁杰, 祁雪连, 丰凯, 夏馨蕊, 汤方. 一株分离自黑翅土白蚁的粘质沙雷氏菌的鉴定及特性. *南京林业大学学报: 自然科学版*, 2019, 43(1): 76–82. Fu RJ, Qi XL, Feng K, Xia XR, Tang F. Identification and characteristics of a strain of *Serratia marcescens* isolated from the termites, *Odontotermes formosanus*. *Journal of Nanjing Forestry University: Natural Sciences Edition*, 2019, 43(1): 76–82. (in Chinese)
- [12] 杨移斌, 艾晓辉, 曹海鹏, 杨先乐, 姚嘉赟, 沈锦玉. 中华鳖源粘质沙雷氏菌分离、鉴定及药敏特性研究. *淡水渔业*, 2018, 48(1): 41–46. Yang YB, Ai XH, Cao HP, Yang XL, Yao JY, Shen JY. Isolation, identification and antibiotic sensitivity of *Serratia marcescens* from *Trionyx sinensis*. *Freshwater Fisheries*, 2018, 48(1): 41–46. (in Chinese)
- [13] 潘跃, 温珊珊, 赵丽丽, 杨延, 李思宇, 张乘浩, 葛俊伟, 陈洪岩. 水貂源致病性黏质沙雷氏菌的分离鉴定与遗传进化分析. *中国畜牧兽医*, 2017, 44(10): 3077–3083. Pan Y, Wen SS, Zhao LL, Yang Y, Li SY, Zhang CH, Ge JW, Chen HY. Isolation, identification and genetic evolution analysis of mink *Serratia marcescens*. *China Animal Husbandry & Veterinary Medicine*, 2017, 44(10): 3077–3083. (in Chinese)
- [14] 曹颖颖, 杜泓明, 白安斌, 王力波, 马玲, 唐承明, 吴健敏. 家养观赏地图鱼肺炎克雷伯氏菌、维氏气单胞菌与黏质沙雷氏菌的分离鉴定及耐药性分析. *中国畜牧兽医*, 2015, 42(1): 215–223. Cao YY, Du HM, Bai AB, Wang LB, Ma L, Tang CM, Wu JM. Isolation, identification and drug resistance of *Klebsiella pneumoniae*, *Aeromonas veronii* and *Serratia marcescens* isolated from domesticated ornamental *Astronotus ocellatus*. *China Animal Husbandry & Veterinary Medicine*, 2015, 42(1): 215–223. (in Chinese)
- [15] 李晓红, 陈丽英, 陈梦婷, 吴世洲, 蒋文贤, 陈培富. 草金鱼腐皮病病原菌的分离及鉴定. *黑龙江畜牧兽医*, 2019(8): 151–153, 173. Li XH, Chen LY, Chen MT, Wu SZ, Jiang WX, Chen PF. Isolation and identification of pathogenic bacteria from goldfish with skin fester disease. *Heilongjiang Animal Science and Veterinary Medicine*, 2019(8): 151–153, 173. (in Chinese)
- [16] 王桂兴, 张晓彦, 孙朝徽, 赵雅贤, 都威, 侯吉伦, 王玉芬. 牙鲆连续四代减数分裂雌核发育家系的遗传特征分析. *渔业科学进展*, 2019, 40(6): 48–55. Wang GX, Zhang XY, Sun ZH, Zhao YX, Du W, Hou JL, Wang YF. Genetic analysis of four generations of a successive meiogynogenetic population in the Japanese flounder, *Paralichthys olivaceus*. *Progress in Fishery Sciences*, 2019, 40(6): 48–55. (in Chinese)
- [17] 东秀珠, 蔡妙英. 常见细菌系统鉴定手册. 北京: 科学出版社, 2001.
- [18] 王磊, 陈松林, 张英平, 范彩霞, 刘洋, 田永胜, 邓寒, 刘寿堂, 孙德强, 谢明树, 李文龙. 牙鲆连续三代抗弧菌病家系的筛选与分析. *中国水产科学*, 2013, 20(5): 990–996. Wang L, Chen SL, Zhang YP, Fan CX, Liu Y, Tian YS, Deng H, Liu ST, Sun DQ, Xie MS, Li WL. Comparative analysis of disease resistance among three successive generations of Japanese flounder (*Paralichthys olivaceus*) families. *Journal of Fishery Sciences of China*, 2013, 20(5): 990–996. (in Chinese)
- [19] 董雪红, 田敏, 季策, 马文元, 张庆华. 两种  $LD_{50}$  计算方法对副溶血性弧菌毒力的比较研究. *上海海洋大学学报*, 2016, 25(1): 86–96. Dong XH, Tian M, Ji C, Ma WY, Zhang QH. The comparative study on the  $LD_{50}$  to evaluate the virulence of *Vibrio parahaemolyticus* using two calculation methods. *Journal of Shanghai Ocean University*, 2016, 25(1): 86–96. (in Chinese)
- [20] Hejazi A, Falkiner FR. *Serratia marcescens*. *Journal of Medical Microbiology*, 1997, 46(11): 903–912.
- [21] Trebesius K, Harmsen D, Rakin A, Schmelz J, Heesemann J. Development of rRNA-targeted PCR and *in situ* hybridization with fluorescently labelled oligonucleotides for detection of *Yersinia* species. *Journal of Clinical Microbiology*, 1998, 36(9): 2557–2564.

- [22] Jonas D, Rosenbaum A, Weyrich S, Bhakdi S. Enzyme-linked immunoassay for detection of PCR-amplified DNA of *Legionellae* in bronchoalveolar fluid. *Journal of Clinical Microbiology*, 1995, 33(5): 1247–1252.
- [23] 张丹峰, 杨培周, 姜绍通. 一株分离自鳊鱼肠道的粘质沙雷氏菌(*Serratia marcescens*) HFUT1301 的鉴定及灵菌红素的分析. 现代食品科技, 2015, 31(6): 78–83, 204.  
Zhang DF, Yang PZ, Jiang ST. Identification of prodigiosin-producing *Serratia marcescens* HFUT1301 strain isolated from mandarin fish intestine. *Modern Food Science and Technology*, 2015, 31(6): 78–83, 204. (in Chinese)
- [24] 王靖, 郑喜清, 邸娜, 李亚珍, 王燕. 向日葵列当的内生细菌分离筛选与初步鉴定. 中国油料作物学报, 2015, 37(4): 539–547.  
Wang J, Zheng XQ, Di N, Li YZ, Wang Y. Isolation and identification of antagonistic endophytic bacteria from *Orobanche cumana*. *Chinese Journal of Oil Crop Sciences*, 2015, 37(4): 539–547. (in Chinese)
- [25] Varsha G, Shiwani S, Kritika P, Poonam G, Deepak A, Jagdish C. *Serratia* no longer an opportunistic uncommon pathogen-case series & review of literature. *Infectious Disorders Drug Targets*, 2021, 21(7): e300821191666.
- [26] Budi KS, Sheikh ASR, Razi OA, Fitri PI, Fauzul IM, Izzati IN, Azmi A, Hassimi H. Isolation and characterisation of bioflocculant-producing bacteria from aquaculture effluent and its performance in treating high turbid water. *Journal of Water Process Engineering*, 2021, 42: 102194.
- [27] 尹伟力, 刘宁, 耿金培, 杨丽君, 段效辉, 粟智平. 应用 DGGE 技术研究牙鲆在低温贮藏过程中的微生物动态变化. 食品研究与开发, 2013, 34(23): 122–126.  
Yin WL, Liu N, Geng JP, Yang LJ, Duan XH, Su ZP. Study on the dynamic changes of microorganisms in flounder (*Paralichthys olivaceus*) during cold storage by DGGE. *Food Research and Development*, 2013, 34(23): 122–126. (in Chinese)
- [28] 张晓君, 战文斌, 陈翠珍, 房海. 牙鲆迟钝爱德华氏菌感染症及其病原的研究. 水生生物学报, 2005, 29(1): 31–37.  
Zhang XJ, Zhan WB, Chen CZ, Fang H. Studies on the infection and pathogen of *Edwardsiella tarda* in flounder *Paralichthys olivaceus*. *Acta Hydrobiologica Sinica*, 2005, 29(1): 31–37. (in Chinese)
- [29] Miyazaki T, Kaige N. Comparative histopathology of *Edwardsiellosis* in fishes. *Fish Pathology*, 1985, 20(2/3): 219–227.
- [30] Hejazi A, Falkiner FR. *Serratia marcescens*. *Journal of Medical Microbiology*, 1997, 46(11): 903–912.
- [31] Luisa SM, Pablo V, Alejandro C, Rosario ME. The genomic basis of intrinsic and acquired antibiotic resistance in the genus *Serratia*. *Frontiers in Microbiology*, 2018, 9: 828.
- [32] 张红伟, 董文龙, 王羽, 张喜庆, 耿昕颖, 马红霞, 高云航. 不同来源沙雷氏菌的分离鉴定及其耐药性分析. 中国兽医科学, 2016, 46(5): 616–622.  
Zhang HW, Dong WL, Wang Y, Zhang XQ, Geng XY, Ma HX, Gao YH. Isolation, identification and antibiotic resistance pattern of *Serratia* spp. from different sources. *Chinese Veterinary Science*, 2016, 46(5): 616–622. (in Chinese)